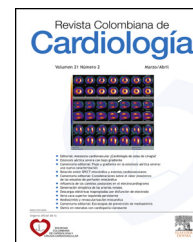



# Revista Colombiana de Cardiología

[www.elsevier.es/revcolcar](http://www.elsevier.es/revcolcar)



## CARDIOLOGÍA DEL ADULTO – PRESENTACIÓN DE CASOS

### Mesotelioma pericárdico primario manifestado como derrame pericárdico severo



Viviana Quintero<sup>a,\*</sup>, Ana G. Múnera<sup>b</sup>, Jorge A. Arroyave<sup>a</sup> y Mauricio Duque<sup>c,d</sup>

<sup>a</sup> Cardiología. Universidad CES, Medellín, Colombia

<sup>b</sup> Cardiología–Ecocardiografía. Hospital General de Medellín, Medellín, Colombia

<sup>c</sup> Cardiología–Electrofisiología, Universidad CES, Medellín, Colombia

<sup>d</sup> Hospital General de Medellín, Medellín, Colombia

Recibido el 30 de septiembre de 2014; aceptado el 23 de enero de 2015

Disponible en Internet el 6 de marzo de 2015

#### PALABRAS CLAVE

Pericardio;  
Tumor;  
Insuficiencia cardíaca

#### Resumen

**Introducción y objetivos:** El mesotelioma pericárdico primario es un tumor extremadamente raro con pobre pronóstico, cuya etiología permanece desconocida. Se manifiesta clínicamente por disnea y derrame pericárdico. Se describe el caso de un paciente joven con derrame pericárdico severo como manifestación inicial del mesotelioma pericárdico.

**Caso clínico:** Hombre de 34 años de edad con cuadro clínico de tres meses consistente en edema de las extremidades, disnea y aumento del perímetro abdominal. La ecocardiografía transtóraca documentó derrame pericárdico severo, obteniéndose por pericardiocentesis 2.660 ml de líquido cetrino. La resonancia magnética cardíaca evidencia engrosamiento, nodularidad del pericardio y signos de fibrosis. Se realizó biopsia del pericardio que concluye mesotelioma maligno. Se definió manejo con quimioterapia sistémica por oncología.

**Discusión:** El mesotelioma pericárdico corresponde a menos del tres por ciento de los tumores cardíacos y del pericardio. Los factores de riesgo asociados son desconocidos, presentándose más en hombres. El diagnóstico usualmente es tardío con metástasis en más del 50% de los pacientes. No tiene una terapia estándar y usualmente es solo paliativa. El pronóstico es pobre con una sobrevivencia media de seis meses.

**Conclusiones:** El derrame pericárdico severo y recurrente puede ser la primera manifestación de un mesotelioma primario pericárdico y deberá considerarse como diagnóstico diferencial en esta presentación clínica.

© 2014 Sociedad Colombiana de Cardiología y Cirugía Cardiovascular. Publicado por Elsevier España, S.L.U. Este es un artículo Open Access bajo la licencia CC BY-NC-ND (<http://creativecommons.org/licenses/by-nc-nd/4.0/>).

\* Autor para correspondencia.

Correo electrónico: [viqiye83@hotmail.com](mailto:viqiye83@hotmail.com) (V. Quintero).

**KEYWORDS**

Pericardium;  
Tumor;  
Heart failure

**Primary pericardial mesothelioma presenting as severe pericardial effusion****Abstract**

*Introduction and objectives:* Primary pericardial mesothelioma is an extremely rare tumor with poor prognosis whose etiology remains unknown. It is expressed clinically as dyspnea and pericardial effusion. The case of a young patient who presented with severe pericardial effusion as the initial manifestation of pericardial mesothelioma is described.

*Case report:* 34 year-old man with 3-month symptoms of consistent in limb edema, dyspnea and increased abdominal girth. Transthoracic echocardiography documented severe pericardial effusion; 2,660 ml of citrine liquid was obtained by pericardiocentesis. Cardiac magnetic resonance imaging evidenced thickening, nodularity of the pericardium and signs of fibrosis. Pericardial biopsy was diagnostic of malignant mesothelioma. Systemic chemotherapy was initiated by oncology.

*Discussion:* Pericardial mesothelioma accounts for less than 3% of cardiac tumors and pericardium. Associated risk factors are unknown, occurring more often in men. The diagnosis is usually delayed with metastases present in more than 50% of patients. There is no standard therapy and it is usually only palliative. The prognosis is poor, with a median survival of only 6 months. *Conclusions:* Severe and recurrent pericardial effusion may be the first manifestation of primary pericardial mesothelioma and should be considered as a differential diagnosis in this clinical presentation.

© 2014 Sociedad Colombiana de Cardiología y Cirugía Cardiovascular. Published by Elsevier España, S.L.U. This is an open access article under the CC BY-NC-ND license (<http://creativecommons.org/licenses/by-nc-nd/4.0/>).

**Introducción**

El mesotelioma pericárdico primario es un tumor maligno extremadamente raro con una prevalencia estimada <0,002%<sup>1,2</sup>. A la fecha, menos de 200 casos han sido reportados en la literatura, siendo diagnosticado en autopsias hasta en el 75% de los casos<sup>2,3</sup>.

A diferencia del mesotelioma pleural, frecuentemente asociado con exposición al asbesto, la causa y los factores de riesgo para mesotelioma pericárdico son menos claros<sup>4</sup>.

Por su diagnóstico tardío y pocas opciones terapéuticas esta condición tiene muy pobre pronóstico<sup>1</sup>.

Se describe el caso de un paciente joven con diagnóstico de mesotelioma pericárdico primario, cuya primera manifestación fue un derrame pericárdico severo.

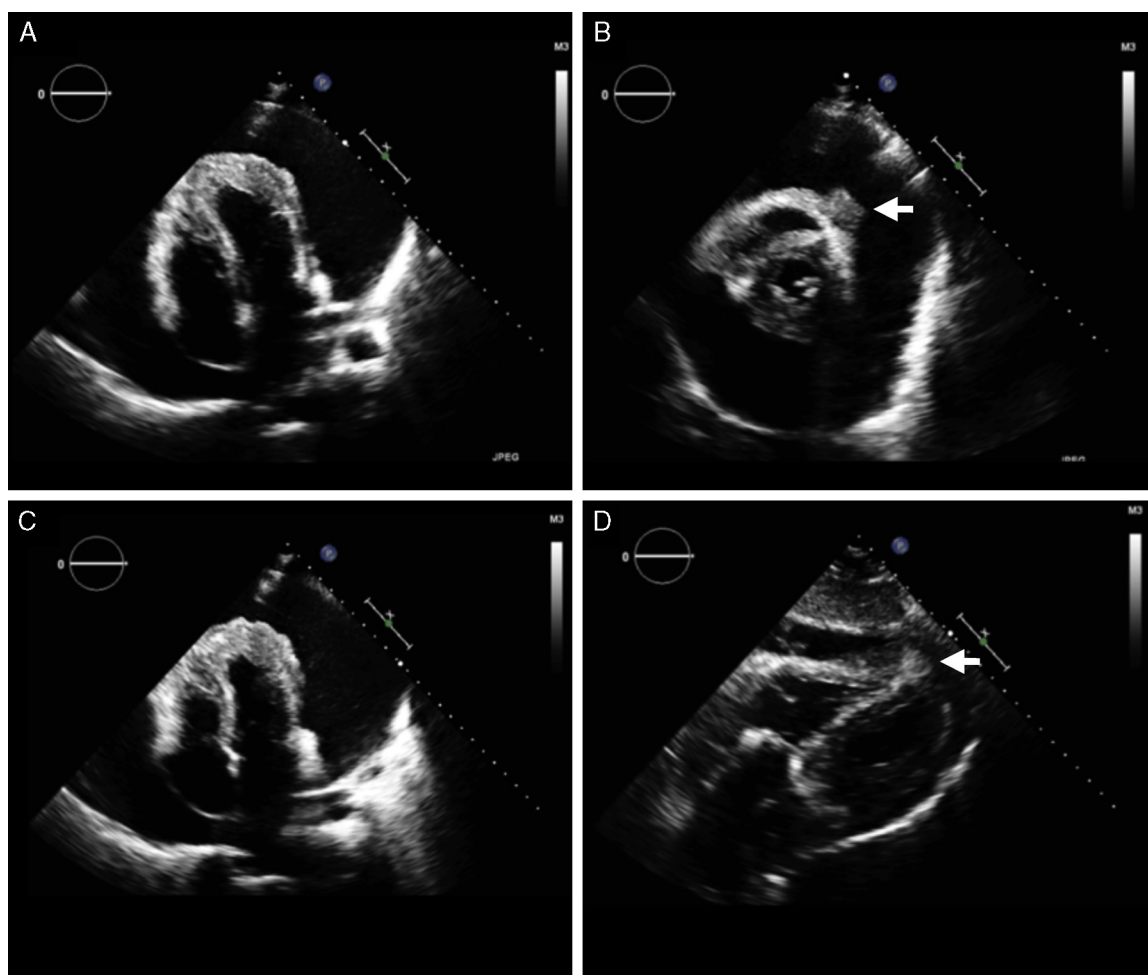
**Caso clínico**

Se trata de un paciente masculino de 34 años de edad, procedente de la ciudad de Medellín. Antecedentes médicos previos no conocidos. Sin historia de consumo de tóxicos ni exposición al asbesto. Consultó por un cuadro clínico de tres meses de evolución que consistía en edema de las extremidades inferiores, disnea de grandes esfuerzos y aumento del perímetro abdominal. Al ingreso hospitalario, el examen físico demostró una frecuencia cardiaca de 106 latidos por minuto, tensión arterial 100/70 mmHg, frecuencia respiratoria 20 respiraciones por minuto, ingurgitación yugular a 45°, crépitos bibasales, hepatomegalia palpable 2 cm debajo del reborde costal, dolorosa y una onda ascítica positiva. Se realizó una radiografía del tórax

que evidenció una silueta cardiaca abalorada con ocupación de ángulos costofrénicos, sin infiltrados ni consolidaciones. El electrocardiograma mostró bajo voltaje sin otras alteraciones. Se realizó una ecocardiografía transtorácica encontrando un ventrículo izquierdo de tamaño normal sin hipertrofia, con contractilidad segmentaria y fracción de expulsión normales, con disfunción diastólica por trastornos de la relajación y la distensibilidad ventricular, las válvulas fueron normales. Se observó un derrame pericárdico severo global con una separación máxima de las láminas del pericardio de 7,3 cm en la pared posterior, 3,2 cm de la pared anterior y 7,7 cm de la lateral; con signos de repercusión hemodinámica inicial como variación durante el ciclo respiratorio del gasto cardiaco del 27% y del flujo transmitral del 21%. El pericardio a nivel del ápex de los ventrículos se apreció engrosado irregular, en el nodular y en el ápex del ventrículo derecho a nivel epicárdico, una imagen redondeada con aumento de la ecogenicidad (fig. 1).

Se realizó pericardiocentesis guiada por fluoroscopia, obteniendo 2.660 ml de líquido cetrino, el cual fue compatible con exudado. La primera posibilidad diagnóstica considerada fue una tuberculosis pericárdica, teniendo en cuenta la procedencia de una zona de alta prevalencia de esta enfermedad, la edad, las manifestaciones y el curso clínico. El estudio citoquímico del líquido no mostró reacción leucocitoria, KOH, Gram y coloración para tuberculosis negativos. El test de adenosin deaminasa así como la reacción en cadena de la polimerasa para tuberculosis fueron igualmente negativos.

Se estudiaron otros diagnósticos como serositis relacionada con enfermedad autoinmune, hipotiroidismo, insuficiencia renal o hepática y otras etiologías infecciosas



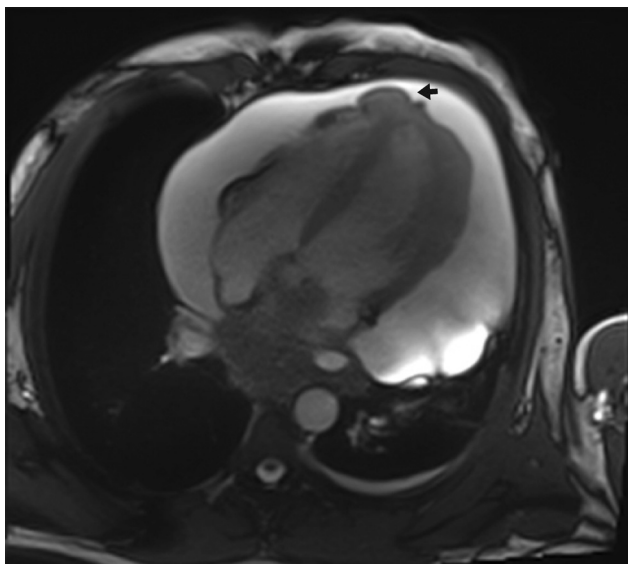
**Figura 1** Ecocardiografía transtorácica. A) Imagen de cuatro cámaras apical: derrame pericárdico severo global. B) Eje corto paraesternal: derrame pericárdico severo global. Imagen redondeada con aumento de la ecogenicidad en el ápex del ventrículo derecho (flecha blanca). C) Imagen de cuatro cámaras apical: engrosamiento y aumento de la ecogenicidad del ápex del ventrículo derecho, ápex del ventrículo izquierdo y pared lateral apical del ventrículo izquierdo. El pericardio en el ápex de los ventrículos se observa engrosado e irregular. D) Imagen subcostal: imagen redondeada con aumento de la ecogenicidad en el ápex del ventrículo derecho (flecha blanca).

como VIH con resultados negativos. Adicionalmente se consideró que pudiera tratarse de un derrame paraneoplásico, la tomografía computarizada de tórax mostró el derrame pericárdico severo, derrame pleural bilateral, atelectasias basales, engrosamiento pleuroparenquimatoso en el vértice pulmonar izquierdo de tipo cicatricial o consecuencia de un proceso inflamatorio, sin adenopatías ni masas mediastinales; fibrobroncoscopia normal, con estudio del lavado broncoalveolar sin alteraciones; tomografía computarizada de abdomen con líquido libre en cavidad abdominal, sin lesiones tumorales o metastásicas, con engrosamiento de recto y sigmoides en relación a proceso inflamatorio; colonoscopia total normal.

Posterior a estos estudios y teniendo en cuenta los hallazgos ecocardiográficos, se decidió realizar una resonancia magnética nuclear cardíaca utilizando magneto de 3 Tesla, se realizaron series morfológicas, HASTE y T1 precontraste, series de cinerresonancia en los diferentes ejes cardíacos, imágenes de perfusión miocárdica en reposo durante la inyección intravenosa de contraste (gadopentato

de dimeglumina) en diferentes planos, series T1 poscontraste y series de realce tardío, evidenciando un derrame pericárdico severo global (60mm de separación de las capas del pericardio), con engrosamiento y nodularidad del pericardio comprometiendo sus porciones visceral y parietal, con captación del medio de contraste, el mayor de ellos localizado en el ápex del ventrículo derecho, signos de fibrosis miocárdica en los sitios de unión del septum con el ventrículo derecho, engrosamiento de su pared lateral en el tercio apical. Función sistólica del ventrículo izquierdo levemente disminuida (53,4%), (fig. 2), dentro de las posibilidades diagnósticas por imagen se consideraron los tumores primarios del pericardio, el mesotelioma, el tumor sinovial, el linfoma pericárdico, la sarcoidosis o la tuberculosis.

Al paciente se le realizó biopsia del pericardio por toracoscopia encontrando derrame pericárdico serohemático (aproximadamente 1.600 ml). Epicardio invadido por masa de aspecto tumoral, dura, poco friable, con invasión de ambos ventrículos, aurícula izquierda, orejuela, arteria pulmonar y aorta intrapericárdica, con nódulos pericárdicos

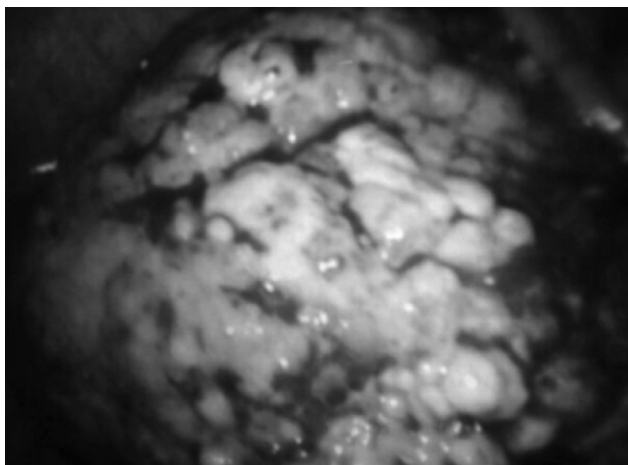


**Figura 2** Resonancia magnética nuclear cardíaca: derrame pericárdico severo con separación máxima de las hojas del pericardio de 60 mm. Importante nodularidad del pericardio comprometiendo principalmente su porción visceral, con múltiples nódulos, el mayor de ellos en el ápex del ventrículo derecho que mide 26 x 12 mm (flecha negra).

y masa alrededor del hilio pulmonar izquierdo y bronquio fuente izquierdo (fig. 3).

La biopsia de la masa pericárdica evidenció proliferación de células fusocelulares, con estructuras acinares tapizadas por una población de células relativamente uniformes, cúbicas, de moderado citoplasma y presencia de núcleo con cromatina vesiculosa, nucléolo prominente y presencia de ocasionales figuras mitóticas. Se realizó inmunohistoquímica con proteína S100, citoqueratina 5/6, calretinina, WT1, trombomodulina, CD68, CD34, citoqueratina, actina de músculo liso, Ki65 con mesotelioma maligno, antígeno epitelial de membrana y P53.

Se encontró positividad en calretinina, WT1 y P53 compatible con mesotelioma maligno.



**Figura 3** Epicardio invadido por masas de aspecto tumoral, con invasión de ambos ventrículos y aurícula izquierda.

El paciente en el momento de la realización de este artículo se encontraba en tratamiento con quimioterapia sistémica definida por oncología.

## Discusión

El mesotelioma primario del pericárdico constituye una rareza oncológica con una incidencia menor al 0,0022% en series de 500.000 autopsias<sup>2,3</sup>. Cuenta con menos del uno por ciento de todos los casos de mesoteliomas y con el dos a tres por ciento de los tumores cardíacos y del pericardio<sup>5</sup>. El término estipula que el tumor no está presente fuera del pericardio con excepción de nodos linfáticos regionales.

Se presenta más frecuentemente en hombres que en mujeres con una relación cercana 2:1, ocurriendo en la mayoría de los casos entre la cuarta y séptima década de la vida<sup>3</sup>.

La etiología de esta condición permanece sin clarificarse. No existe una relación con exposición al asbesto como ocurre en el mesotelioma pleural y en la mayoría de los casos no se logra identificar una asociación clara<sup>3</sup>. Factores que pudieran estar involucrados incluyen exposición a la radiación, la tuberculosis y exposición a fibras no minerales como la erionita<sup>2,4</sup>. En el caso reportado no se encontró evidencia de exposición al asbesto, la radiación u otros factores asociados. Se descartó la tuberculosis por pruebas microbiológicas y la reacción en cadena de la polimerasa.

Los síntomas por los cuales se manifiesta esta enfermedad se derivan del compromiso directo cardíaco.

El inicio de los síntomas es insidioso, con más del 75% de los pacientes presentando disnea al momento de la presentación<sup>3</sup>. Otros síntomas asociados son: el dolor torácico, la tos, las palpitaciones, la ortopnea, que acompañan síntomas constitucionales como la fiebre, la sudoración nocturna, la pérdida de peso y la debilidad generalizada<sup>2,6</sup>. Las presentaciones clínicas más comunes incluyen la pericarditis constrictiva, el derrame pleural, el taponamiento cardíaco y la falla cardíaca<sup>1,4,6</sup>.

El paciente presentado en este reporte tuvo como manifestación clínica inicial un derrame pericárdico severo con síntomas principalmente asociados a disnea.

El mesotelioma puede localizarse solo en pericárdico o rodear difusamente el corazón. Adicionalmente puede infiltrar el miocardio, las aurículas, el seno coronario, las arterias coronarias y el sistema de conducción<sup>4</sup>.

Hasta en el 30 a 50% de los casos, hay presencia de metástasis en el momento de la presentación<sup>2</sup>. Los sitios principalmente afectados incluyen los ganglios linfáticos, el pulmón y los riñones.

El tumor puede ser visualizado por diferentes métodos de imagen. La ecocardiografía permite valorar principalmente el derrame pericárdico en sus diferentes aspectos, sin embargo, no delimita adecuadamente la masa tumoral. La resonancia nuclear cardíaca es la técnica que comparativamente provee mejor información en cuanto a localización y extensión de la enfermedad<sup>2</sup>. En el caso en discusión, la resonancia nuclear cardíaca permitió una mejor diferenciación del compromiso tumoral para posteriormente lograr la toma de muestras por toracoscopia.

A nivel histológico, los hallazgos encontrados se asemejan a los del mesotelioma pleural. Generalmente se requiere

tomar una muestra de tejido para el diagnóstico ya que el estudio citológico del líquido pericárdico tiene un bajo rendimiento<sup>2,4</sup>.

Los mesoteliomas se clasifican en el tipo epitelial, el sarcomatoide y el mixto en base al patrón de crecimiento. El 75% de los casos corresponde a patrón mixto<sup>2,3</sup>. Desde el punto de vista inmunohistoquímico, casi el 100% de los mesoteliomas expresan citoqueratina en las áreas epitelioides<sup>7</sup>.

El pronóstico de esta condición es pobre, con poco éxito con el tratamiento establecido.

Existe poco beneficio de la radioterapia o quimioterapia, con una vida media de supervivencia de apenas seis meses<sup>8</sup>. Estudios en pocos pacientes utilizando quimioterapia sistémica e inclusive intrapericárdica han mostrado resultados variables<sup>4</sup>. En la actualidad no hay una terapia específica para este tipo de tumor y en la mayoría de los casos el tratamiento es eminentemente paliativo.

## Conclusiones

El mesotelioma pericárdico primario es un tumor altamente letal usualmente diagnosticado en estadios avanzados con metástasis en más de la mitad de los casos. Por su clínica insidiosa y sintomatología inespecífica es una condición poco sospechada, sin embargo, ante la presencia de un derrame pericárdico severo, recurrente, deberá considerarse como posibilidad diagnóstica, aun si el estudio del líquido es negativo para malignidad. La resonancia cardiaca puede ayudar a dilucidar el diagnóstico y a guiar la toma de biopsia para el diagnóstico definitivo. Desafortunadamente no existen terapias específicas para esta condición y el pronóstico continúa siendo muy pobre.

## Responsabilidades éticas

**Protección de personas y animales.** Los autores declaran que para esta investigación no se han realizado experimentos en seres humanos ni en animales.

**Confidencialidad de los datos.** Los autores declaran que en este artículo no aparecen datos de pacientes.

**Derecho a la privacidad y consentimiento informado.** Los autores declaran que en este artículo no aparecen datos de pacientes.

## Financiación

Ninguna.

## Conflicto de intereses

Los autores declaran no tener ningún conflicto de intereses.

## Bibliografía

1. Santos C, Montesinos J, Castaner E, Sole JM, Baga R. Primary pericardial mesothelioma. *Lung cancer*. 2008;60(2):291–3.
2. Godar M, Liu J, Zhang P, Xia Y, Yuan Q. Primary pericardial mesothelioma: a rare entity. *Case reports in oncological medicine*. 2013;2013:283–601.
3. Patel J, Sheppard MN. Primary malignant mesothelioma of the pericardium. *Cardiovasc Pathol*. 2011;20(2):107–9.
4. Sardar MR, Kuntz C, Patel T, Saeed W, Gnall E, Imaizumi S, et al. Primary pericardial mesothelioma unique case and literature review. *Tex Heart Inst J*. 2012;39(2):261–4.
5. Gossinger HD, Siostrzonek P, Zangeneh M, Neuhold A, Herold C, Schmoliner R, et al. Magnetic resonance imaging findings in a patient with pericardial mesothelioma. *Am Heart J*. 1988;115(6):1321–2.
6. Eren NT, Akar AR. Primary pericardial mesothelioma. *Current treatment options in oncology*. 2002;3(5):369–73.
7. Nilsson A, Rasmuson T. Primary pericardial mesothelioma: report of a patient and literature review. *Case reports in oncology*. 2009;2(2):125–32.
8. Molina Garrido MJ, Mora Rufete A, Rodriguez-Lescure A, Cascon Perez JD, Ardoy F, Guillen Ponce C, et al. Recurrent pericardial effusion as initial manifestation of primary diffuse pericardial malignant mesothelioma. *Clin Transl Oncol*. 2006;8(9):694–6.